

ALTERAÇÕES BIOLÓGICAS NAS CÉLULAS QUE REVESTEM A CAVIDADE ORAL APÓS EXAMES RADIOLÓGICOS ODONTOLÓGICOS DEVIDO À UTILIZAÇÃO DE RADIAÇÃO-X

Carolina Gonçalves da Silva

Graduanda em Tecnologia em Radiologia,
Faculdades Integradas de Três Lagoas – FITL/AEMS

Fabricia Roberta Lunas

Física – UNIFEV; Mestre e Doutora em Ciência dos Materiais – UNESP;
Docente das Faculdades Integradas de Três Lagoas – FITL/AEMS

Carlos Alberto Lopes Filho

Educação Física – FUNEC; Mestre em Educação – UEMS;
Docente das Faculdades Integradas de Três Lagoas – FITL/AEMS

André Valério da Silva

Enfermeiro – UNIA; Mestre em Ciências Morfofuncionais – USP;
Doutor em Biologia Geral e Aplicada – UNESP;
Docente da Universidade Federal de Mato Grosso do Sul – UFMS

Kelly Regina Torres da Silva

Odontóloga – UNESP; Mestre em Ciências Morfofuncionais – USP;
Doutora em Biologia Geral e Aplicada – UNESP;
Docente das Faculdades Integradas de Três Lagoas – FITL/AEMS

Resumo

Os exames radiológicos contribuem com o processo de diagnóstico clínico, bem como na elaboração do plano de tratamento médico e odontológico. A solicitação e utilização de tais exames devem ser feitas de forma cuidadosa, mesmo que exames odontológicos utilizem baixas doses de radiação sabe-se que esta é capaz de ocasionar alterações biológicas nas células que revestem a cavidade oral. O presente trabalho realizou uma revisão de literatura sobre pesquisas científicas que mencionam os efeitos da radiação na cavidade oral durante exames odontológicos. Na bibliografia utilizada verificou-se a existência de sequelas nas células que revestem a cavidade oral após a radiação dos exames odontológicos. A toxicidade no material genético celular (genotoxicidade) é comum após a realização de exames radiológicos odontológicos, e embora seus efeitos não ocasionem alterações imediatas sobre a saúde geral orienta-se cautela e critérios para a solicitação de tais exames. O efeito genotóxico em longo prazo, associado com a exposição a fatores externos podem potencializar as modificações danosas ao material genético da célula da cavidade oral, aumentando o risco de outras enfermidades como o câncer oral.

PALAVRAS-CHAVES: radiação ionizante; radiografia dental; citotoxicidade; mucosa oral.

1 INTRODUÇÃO

Os exames por imagem constituem uma das principais fontes de informação quanto à orientação, planejamento e avaliação tanto no tratamento empregado

quanto nos resultados finais de um paciente submetido à intervenção odontológica (RIBEIRO-ROTTA, 2004).

No diagnóstico por imagem pode-se empregar radiações ionizantes, dentre elas os raios-X, para a obtenção de diversas imagens médicas e odontológicas. A utilização desta radiação na radiologia odontológica pode ser utilizada tanto na radiologia convencional quanto na radiologia digital, na qual ambas permitem a obtenção de imagens tanto intra quanto extraoral. Verifica-se que entre estes métodos de obtenção de imagens um dos diferenciais é o receptor de imagem que pode ser filme radiográfico na técnica convencional ou sensores digitais como receptores de imagens na radiologia digital. Estes sensores garantem o armazenamento, processamento e transmissão eletrônica para um computador (RIBEIRO-ROTTA, 2004).

A radiologia convencional odontológica permite a produção de imagens estáticas e bidimensionais das estruturas anatômicas tridimensionais da região orofacial, resultando em limitações na interpretação da imagem e no estabelecimento de um plano de tratamento que inclua dentes e face (RIBEIRO-ROTTA, 2004). Em contrapartida, a utilização da imagem digital tem garantido avanços que vão desde a obtenção de imagens tridimensionais, até a possibilidade de aquisição quase instantânea da imagem, sem a etapa do processamento químico, dose de exposição à radiação equivalente ou menor, possibilidade de tratamento e processamento das imagens em computador; redução do espaço físico para armazenamento das imagens, além da transmissão eletrônica das mesmas (RIBEIRO-ROTTA, 2004).

Apesar dos benefícios e necessidade da utilização dos exames de imagem, a questão sobre a quantidade aceitável para expor pacientes em tratamento à radiação ionizante, é colocada em análise. Vale salientar que não existe nenhum nível seguro conhecido de exposição à radiação, portanto, é de responsabilidade do cirurgião-dentista avaliar a necessidade do exame para o diagnóstico e plano de tratamento (VITRAL, 2011).

2 OBJETIVOS

O objetivo deste trabalho é abordar por meio de uma revisão de literatura, o histórico, o processo físico da produção de raios-X e sua relação com a obtenção

das imagens e os efeitos biológicos no revestimento da cavidade oral.

3 MATERIAL E MÉTODOS

Para a realização desta revisão foram utilizados artigos científicos disponibilizados na base de dados de periódicos internacionais pubmed. Para a seleção dos artigos foi realizada a pesquisa dos descritores em inglês “dental x-ray and celular damage” que se refere à “radiografia odontológica e danos celulares”. Durante a pesquisa na base de dados de periódicos internacionais com tais descritores, foi encontrado um total de 34 artigos científicos. Dos artigos encontrados na pesquisa foi verificado que 22 artigos mencionavam a utilização de técnicas laboratoriais para verificar danos em nível de material genético como em nível da estrutura celular geral após o uso dos raios x odontológicos.

4 RAIOS-X

4.1 Histórico

O uso da imagem em odontologia a partir dos raios X teve um processo de evolução, no decorrer do tempo. No século XIX (1895), o odontólogo alemão Frederic Otto Walkhoff fez uma radiografia dentária em sua própria boca, logo após a descoberta dos raios X, por Wilhelm Conrad Röntgen (CASTILHO et al., 2004). Para isso, Walkhoff usou uma chapa fotográfica de vídeo envolta em papel preto, recoberta por uma capa impermeável e a submeteu a 25 minutos de exposição.

O norte-americano Edmund Kells, em 1899, iniciou o uso dos raios-X para o diagnóstico em Odontologia de forma sistemática. Ao invés de placas, ele introduziu a utilização de películas para a obtenção de radiografias intra-orais. Apesar de ter feito os primeiros experimentos na utilização dos raios X, nem sempre a Odontologia foi a primeira a investir em equipamentos de bio-imagem, porém, com sua evolução o diagnóstico por imagens torna-se cada vez mais presente e preciso. Buscando melhorias neste aspecto, a odontologia se relaciona com a tecnologia por meio da eletrônica e da computação. Uma classe especial de imagens eletrônicas são as imagens digitais, que são obtidas e armazenadas ou manipuladas em um computador digital (CLASEN; AUN, 1998).

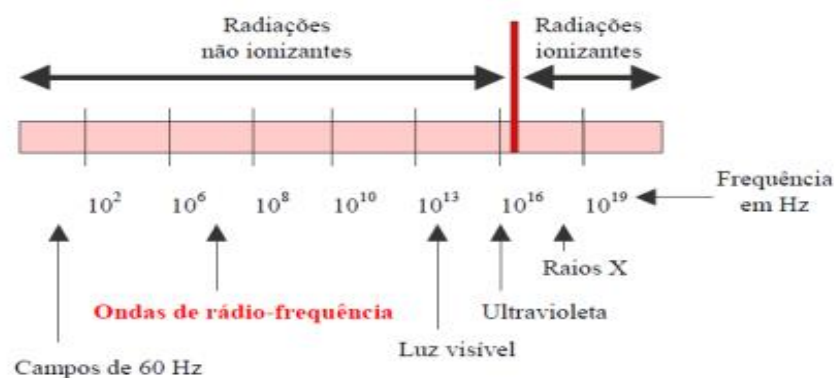
4.2 Radiação Ionizante

As radiações são ondas eletromagnéticas, e podem ser classificadas segundo os efeitos de alteração estrutural que provocam, ou não, em átomos ou moléculas da matéria sobre as quais elas incidam (VELUDO, 2011). Deste ponto de vista, as radiações dividem-se em Ionizantes e Não Ionizantes, ambas possuem características ondulatórias como frequência e energia, de modo que são organizadas no espectro eletromagnético.

A radiação ionizante é aquela capaz de ionizar um átomo, ou seja, que possui energia suficiente para arrancar um elétron de seu orbital sendo que esta energia deve ser superior à energia de ligação dos elétrons em relação ao núcleo (OKUNO, 2013). Por outro lado, as radiações não ionizantes não provocam tais efeitos. As alterações provocadas são temporárias; a matéria atingida por radiações não ionizantes permanece intacta na sua organização eletrônica, quando essas alterações desaparecem pelo retorno ao estado fundamental de energia mínima (VELUDO, 2011).

De acordo com o espectro eletromagnético, são consideradas radiações ionizantes os raios-x e os raios gama, e as radiações não ionizantes a radiação ultravioleta (UV), luz visível, infravermelho, ondas de rádio frequência e frequência extremamente baixa, como indica a Figura 1 (VELUDO, 2011).

Figura 1. Classificação das radiações ionizante e não ionizantes em função da frequência.



Fonte: Extraído de VELUDO, 2011.

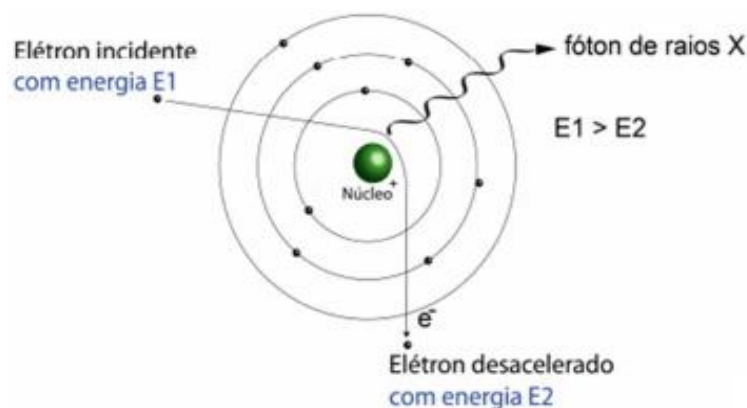
As radiações ionizantes fazem parte das fontes emissoras de radiação ionizante dividindo-se em artificiais e naturais. As fontes artificiais são os tubos de raios-x, aceleradores de partículas e reatores nucleares, já as fontes naturais destacam-se os raios gama e radionuclídeos. A radioatividade emitida por uma fonte

natural ocorre quando há a desintegração de um elemento (OKUNO; YOSHIMURA, 2010).

Os raios-X são radiações eletromagnéticas com frequências $> 3 \times 10^{18} \text{ s}^{-1}$, e sua produção ocorrem quando há a incidência de fótons sobre um anteparo com frequências acima desse valor, e depois são freados subitamente atingindo um estado de repouso. A produção destes raios pode ser de caráter experimental por meio de uma ampola de raios-X, que consiste num pequeno envoltório de vidro a vácuo. E também, podem ser gerados a partir de um alvo material bombardeado por partículas carregadas, como elétrons e prótons (EISBERG, 1988).

Esta produção pode gerar um espectro de energia de duas formas distintas que dependerá do tipo de interação que ocorrerá. Este espectro pode se apresentar de forma contínua em função da desaceleração brusca destas partículas carregadas, chamada de efeito bremsstrahlung ou de forma discreta em função de uma reorganização das camadas eletrônicas dos átomos do material do alvo, chamada raios-x característicos. Deste modo, pode-se dizer que o fenômeno de bremsstrahlung se deve basicamente a interação de elétrons ou pósitrons com o campo elétrico de átomos com número atômico elevado, resultando na redução de sua energia cinética e conseqüentemente na emissão dessa diferença de energia na forma de raios-X (EISBERG, 1988; DIAS, 2017).

Figura 2. Modelo simplificado da ionização dos orbitais atômicos pela incidência de partículas carregadas.



Fonte: Extraído de DIAS, 2017.

Experimentalmente, é possível observar a superposição de picos que são característicos do alvo. O espectro característico é gerado pela colisão de partículas carregadas do feixe com os átomos do alvo, sendo estas colisões capazes de

ionizar ou excitar seus estados atômicos. Este processo ilustrado na Figura 2, no qual a partícula incidente pode colidir com um elétron que ocupa qualquer “camada eletrônica do átomo” ou orbital considerado (DIAS, 2017).

4.3 Tubo de Raios-X

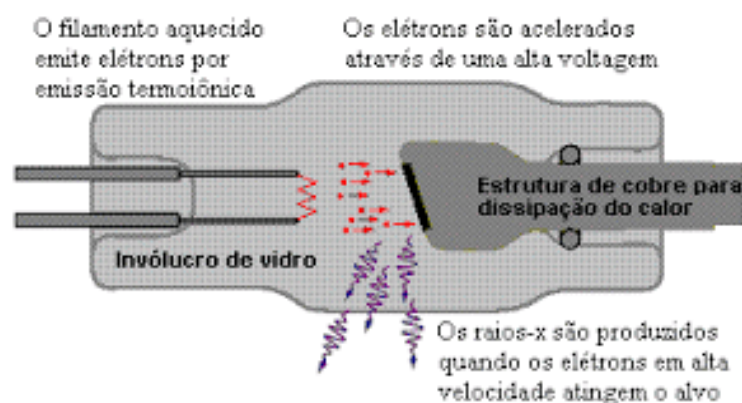
Como visto, os processos que irão formar a radiação pode ser o freamento (bremsstrahlung) e o raios-X característico.

O tubo de raios-X consiste em dois polos: negativo e positivo. O polo negativo é chamado de anodo (alvo) e o polo positivo (chamado de cátodo). Para que o processo ocorra é preciso que uma diferença de potencial (ddp) seja aplicada ao filamento de tungstênio que se encontra no cátodo, e deste modo os elétrons formam uma nuvem que é acelerada em direção ao anodo (ROS, 2000).

No que se refere ao processo de freamento (bremsstrahlung), o fóton de raios-X é formado pelo choque do elétron no anodo, que desacelera o elétron incidente, devido a sua mudança de trajetória. Já na formação dos raios-X característicos os elétrons irão se chocar na eletrosfera do anodo, expulsando um elétron de seu orbital, criando assim uma vacância, que será preenchida por um elétron presente numa camada mais externa que salta para uma mais interna, emitindo assim um fóton de raios-X (ROS, 2000).

Tais processos ocorrem dentro de um tubo de raios-X enquanto a ddp está sendo aplicada. Então, 99% da energia cinética produzida é transformada em calor e 1% em fótons de raios-X (OKUNO, 2013). A Figura 3 mostra a produção de raios-X em um tubo de raios-X.

Figura 3. Produção de raios X em um tubo.



Fonte: Extraído de FLOR, 2012.

4.4 Raios-X e Efeitos Biológicos

A possibilidade dos raios-X provocarem efeitos deletérios ao organismo irradiado foi verificada quase que imediatamente após sua descoberta, por Roentgen, em 1895. Isto ocorre, pois a radiação interage com o organismo vivo e remove os elétrons dos átomos que o constituem. Estas interações são capazes de transformar os átomos anteriormente estáveis em pares de íons, provocando uma alteração no número eletrônico dos átomos que acarretam em alterações químicas que provocarão os efeitos biológicos associados à exposição (FREITAS, 2004).

Os efeitos biológicos da radiação dividem-se em determinísticos e estocásticos (FREITAS, 2004). Efeitos determinísticos são aqueles que se manifestam no organismo atingido após a exposição do mesmo a uma determinada dose, a qual supera o limiar de regeneração celular, ou seja, são os efeitos agudos da radiação que possuem um tempo de latência que varia de horas até dias (PASLER, 2005). Efeitos estocásticos surgem quando a probabilidade de surgimento de efeitos biológicos, não o grau de severidade, está em função da dose administrada, como tumores malignos induzidos por radiação e as alterações hereditárias. Efeitos deste tipo podem apresentar um tempo de latência de vários anos. Os potenciais efeitos estocásticos da radiação ionizante são graves, e para os mesmos não existe uma dose limiar de desencadeamento, a probabilidade de desenvolvimento aumenta com o aumento da dose (PASLER, 2005).

Desta forma, os efeitos biológicos dependem da transferência de energia dos raios-X aos tecidos humanos. Esta incidência de energia provoca algum efeito, em maior ou menor grau, sobre o organismo, segundo a quantidade de energia contida nos raios. Sendo assim, tais efeitos serão tão mais danosos quanto maior for a frequência de exposição (PANELLA, 2006). Na odontologia, o cirurgião-dentista deve possuir conhecimentos sobre os efeitos causados pela exposição aos raios-X durante a realização dos exames por ele solicitados mesmo que a dose de exposição à radiação seja considerada baixa (PASLER, 2005).

As recomendações sobre o uso da radiação ionizante e a prática radiográfica em odontologia foram estabelecidas nos Estados Unidos, pela *American Dental Association* (ADA, 2012). As normas técnicas sobre o uso de radiação ionizante em radiologia odontológica no Brasil estão contidas na Portaria n 453 da Secretaria de Vigilância Sanitária, datada de 1998, a qual regulamenta e disciplina o

exercício em radiodiagnóstico médico e odontológico (ANVISA, 1998). De acordo com a literatura existe uma preocupação por parte de entidades como *American Association of Orthodontists* e a *American Association of Maxillofacial Radiology*, em relação à quantidade de raios-X aos quais os pacientes são expostos durante a realização de exames radiográficos por motivos odontológicos. Preocupações deste tipo intensificou a busca nos anos 90 por novos métodos de exame que reduzam estes efeitos (VITRAL, 2011).

4.5 Exames Radiográficos Odontológicos e Alterações no Revestimento Oral

Vários são os tipos de exames de imagem podem ser utilizados como meio complementar de diagnóstico e na definição do plano de tratamento em odontologia. Os exames podem ser divididos em intrabucais, sendo estes as radiografias periapicais, interproximais e oclusais e extrabucais como radiografias panorâmicas e tomografias. Observa-se que nestes últimos, que a dose de radiação na qual o paciente é submetido é maior do que durante as tomadas radiográficas intrabucais, entretanto, seu uso se faz necessário sempre que há necessidade de um campo de observação maior que inclua além dos dentes estruturas ósseas adjacentes. Através do avanço tecnológico e a utilização da radiologia digital houve uma redução da dose de radiação na qual o paciente estaria exposto. Além disso, é verificado que através dos exames digitais extrabucais, como a tomografia computadorizada por feixe cônico (TCFC), a visualização tridimensional da área de interesse e um amplo campo de visão em diferentes planos de orientação, sendo que a dose de radiação na qual o paciente estaria exposto corresponde a dose de radiação de quatorze radiografias periapicais convencionais (MAH; HATCHER, 2004; RODRIGUES et al., 2010). Porém, é ressaltado que a TCFC ainda leva a uma maior absorção de radiação quando comparados com outros exames como radiografia periapical e panorâmica (COMMUNITIES, 2004). Entretanto, todos os exames radiológicos sejam eles digitais ou convencionais empregam radiação ionizante sendo que sua solicitação deve sempre estar pautada nos princípios de ALARA (*As Low As Reasonably Achievable*), desta forma os riscos da exposição da radiação devem ser levados em consideração juntamente com os benefícios dos exames para o diagnóstico e plano de tratamento (FARMAN, 2005; RODRIGUES et al., 2010).

Os raios-X apresentam significativo potencial mutagênico, ou seja, é um agente físico capaz de provocar mudanças no material genético que pode ser

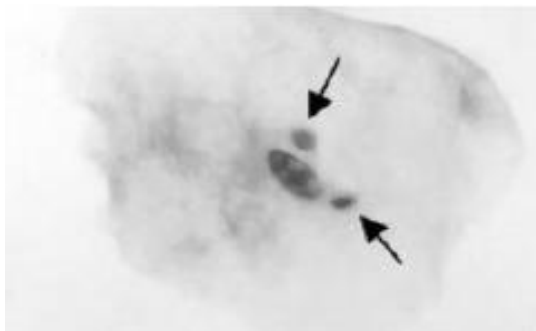
propagado entre as células. Diferentes metodologias e biomarcadores são utilizadas para avaliar o potencial de mutação por agentes físicos e químicos como o teste do micronúcleo (CERQUEIRA et al., 2004; ANDRADE et al., 2005; CERQUEIRA et al., 2008). Os micronúcleos são fragmentos do material genético localizado próximo ao núcleo celular, sendo formados após a exposição de agentes nocivos mutagênicos da qual fazem parte as radiações ionizantes (ANDRADE et al., 2005). Na presença de tais agentes observa-se a formação de micronúcleos durante o processo de divisão celular, sendo observada uma redução no número de tais mutações cromossômicas ao término da exposição aos agentes. Também é observado o aparecimento do micronúcleo antes que sejam detectadas alterações malignas clínicas ou histológicas (ANDRADE et al., 2005). Desta forma, a avaliação do micronúcleo pode ser utilizada para verificar defeitos genéticos e favorece o monitoramento dos indivíduos expostos agentes mutagênicos sejam eles físicos ou químicos (VERA et al., 1997; CERQUEIRA et al., 2004). O emprego do teste do micronúcleo pode ser realizado em células esfoliadas ou em linfócitos (CORRÊA et al., 2009) sendo observado seu emprego nas células esfoliadas da cavidade oral como marcador biológico para avaliação do grau de comprometimento da mucosa frente a agentes radioterápicos (ANDRADE et al., 2005). Além disso, a avaliação do micronúcleo ou outras anormalidades nucleares pode ser utilizada como exame preventivo em células da mucosa oral após a exposição à radiação, pois se trata de um método de avaliação não invasivo, com simplicidade de execução e baixo custo (TOLBERT et al., 1992). No protocolo utilizado para verificar a presença de alterações nucleares na mucosa oral, descrito por Cerqueira et al. (2004), as células são observadas por microscopia ótica para verificar a presença de micronúcleos assim como de outras alterações degenerativas nucleares indicativas de apoptose (morte celular) como condensação da cromatina e cariorrexis que é a fragmentação do núcleo condensado (Figura 4) (CERQUEIRA et al., 2004, 2008).

As alterações genéticas confirmadas através da presença do micronúcleo também são descritas para várias enfermidades como síndrome da imunodeficiência adquirida (AIDS) (MENDES et al., 2011) e em situações clínicas que favorecem o desenvolvimento de enfermidades como tabagismo e etilismo (MARTINS; FILHO, 2003). A associação do consumo de álcool e tabaco sobre a indução de micronúcleos ainda encontra-se em discussão, principalmente sobre o hábito de

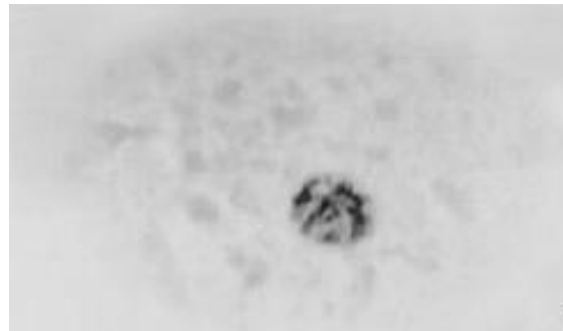ingestão de bebida alcoólica (RAJAH; AHUJA, 1996; MAFFEI et al., 2002; ISHIKAWA et al., 2006; CERQUEIRA et al., 2008), entretanto estudos já confirmaram que o cigarro contém componentes que induz a formação de micronúcleos e é dependente do número de cigarros consumidos (MAFFEI et al., 2002; HOFFMANN; SPEIT, 2005). Cabe ser ressaltado que alterações genéticas em resposta a agentes mutagênicos, incluindo a maior ou menor frequência de formação de micronúcleos, são dependentes da variabilidade genética individual e de outros fatores como idade e gênero além do tipo de célula estudada (BOLOGNESI et al., 1999; CERQUEIRA et al., 2008), porém até o momento o fator gênero e idade não teve relação com a formação de micronúcleos em células da mucosa oral (ODAGIRI; UCHIDA, 1998; KARAHALIL et al., 1999).

Figura 4. Fotomicrografia de campo claro de células da mucosa oral. Em A e B observa-se célula esfoliada do epitélio que recobre a gengiva após 10 dias da exposição à radiação para a realização do exame radiológico panorâmico. A. Presença de micronúcleos apontados pela seta. B Núcleo com alterações com característica típica de cariorrexis.

A



B



Fonte: Adaptada de CERQUEIRA et al., 2008.

Após duas semanas da realização da radiografia panorâmica foi constatado alterações no material genético principalmente morte celular por apoptose e na formação de micronúcleos em células da mucosa oral (CERQUEIRA et al., 2004; CERQUEIRA et al., 2008; THOMAS et al., 2012). O aumento em aproximadamente 50% de células apoptóticas, segundo os autores, pode ocasionar um atraso na renovação do epitélio que reveste a cavidade oral, enquanto que a existência de micronúcleos são as ocorrências verificadas de maior gravidade (CERQUEIRA et al., 2004; CERQUEIRA et al., 2008). Desta forma, a frequência de micronúcleos formados antes e após a exposição à radiação usada no exame panorâmico não foi significativa, entretanto foram significante as alterações nucleares indicativas de apoptose como condensação da cromatina e cariorrexis, alterações essas

exemplificada na Figura 4 (CERQUEIRA et al., 2004, 2008). A apoptose é um processo biológico controlado geneticamente e necessário para o desenvolvimento e homeostasia do tecido (MILLER et al., 2002; CERQUEIRA et al., 2004). Trabalhos mostram que a exposição a baixas doses de radiação são capazes de resultar em toxicidade genética e celular devido ao aumento da apoptose (TORRES-BUGARIN et al., 2003) e que não há formação de micronúcleo em células epiteliais bucais após radiografia panorâmica e lateral, porém a ocorrência de toxicidade celular (ANGELIERI et al., 2007; POPOVA et al., 2007; RIBEIRO et al., 2011).

Lorenzoni et al. (2012) descrevem o monitoramento citogenético das células esfoliadas da mucosa oral de crianças submetidas a séria de radiografias para planejamento ortodôntico, relatando que não houve diferenças significantes antes e após a radiação nas células da mucosa oral com relação a presença de micronúcleos, porém mencionam que a radiação na qual o paciente foi submetido por ocasionar outros danos citotóxicos. Estes dados também foram observados em paciente submetidos a radiografia digital lateral, reforçando que a exposição à radiação a este exame digital, mesmo que a dose de radiação seja menor do que as radiografias convencionais, também pode induzir danos citotóxicos (RIBEIRO et al., 2011). Outros trabalhos mencionam que o local da mucosa oral avaliado pode resultar em diferentes resultados quanto ao aumento ou não de micronúcleos assim como efeitos de citotoxicidade. Isto pode ser observado nas células epiteliais gengivais que apresentaram um aumento no número de micronúcleos 10 dias após a exposição à radiação para realização da radiografia panorâmica (SHEIKH et al., 2012). A avaliação dos efeitos biológicos relacionado a morte celular após radiografia panorâmica também foram significantes na borda lateral da língua (DA SILVA et al., 2007; ANGELIERI et al., 2010) sendo este o sítio mais sensível aos danos citotóxicos induzidos pela radiação ionizante, podendo ser potencializado pela exposição a agentes químicos como os encontrados no cigarro (ANGELIERI et al., 2010). A avaliação dos efeitos citotóxicos da radiação odontológica solicitada nos exames panorâmicos também foi avaliada e comparada entre crianças e adultos (ANGELIERI et al., 2007; EL-ASHIRY et al., 2010; AGARWAL et al., 2015), porém não foi evidente que as células da mucosa oral de crianças seja mais sensível a dose de radiação (RIBEIRO et al., 2008).

5 CONSIDERAÇÕES FINAIS

Pesquisas observaram que os efeitos tóxicos da radiação ocasionam modificações biológicas nas células que estão no local irradiado, mesmo que em baixas doses, entretanto, tais efeitos tóxicos não geram prejuízos à saúde geral do paciente. Porém, a somatória destes efeitos ao longo do tempo, associado a outros agentes mutagênicos, podem aumentar o risco de patologias graves entre elas o câncer oral. Assim, não se pode considerar que a exposição à radiação durante exames odontológicos não ocasionará danos as células irradiadas, sendo sua solicitação e execução feita somente quando necessária e de modo a minimizar a exposição a fonte de radiação.

REFERÊNCIAS

AGARWAL, P. D. P.; VINUTH, S.; HARANAL, C. K.; THIPPANNA, N. N.; MOGER, G. Genotoxic and cytotoxic effects of X-ray on buccal epithelial cells following panoramic radiography: A pediatric study. *J Cytol* v. 32(2), p. 102-106. 2015.

ANDRADE, M. G. S.; REIS, S. R. de A.; ROBINSON, W. M.; BORGES-OSÓRIO, M. R. Micronúcleo: um importante marcador biológico intermediário na prevenção do câncer bucal. *Rev Odonto Ciência-Fac.Odonto/PUCRS*. v. 20, n. 48, p. 137-141. 2005.

ANGELIERI, F.; DE CASSIA GONCALVES MOLEIRINHO, T.; CARLIN, V.; OSHIMA, C. T.; RIBEIRO, D.A. Biomonitoring of oral epithelial cells in smokers and non-smokers submitted to panoramic X-ray: comparison between buccal mucosa and lateral border of the tongue. *Clin Oral Investig* v. 14(6), p. 669-674. 2010.

ANGELIERI, F.; DE OLIVEIRA G. R.; SANNOMIYA, E. K; RIBEIRO, D. A. DNA damage and cellular death in oral mucosa cells of children who have undergone panoramic dental radiography. *Pediatr Radiol* v. 37(6), p. 561-565. 2007.

BOLOGNESI, C.; LANDO, C.; FORNI, A.; LANDINI, E.; SCARPATO, R.; MIGLIORE, L; BONASSI, S. Chromosomal damage and ageing: effect on micronuclei frequency in peripheral blood lymphocytes. *Age Ageing* v. 28(4), p. 393-397. 1999.

CASTILHO, J. C. et al. Radiografia Digital: conceitos básicos. *Espelho Clínico*, p. 7-9.2004.

CERQUEIRA, E. M.; GOMES-FILHO, I. S.; TRINDADE, S.; LOPES, M. A.; PASSOS, J. S.; MACHADO-SANTELLI, G. M. Genetic damage in exfoliated cells from oral

mucosa of individuals exposed to X-rays during panoramic dental radiographies. *Mutat Res v. 562(1-2)*, p. 111-117. 2004.

CERQUEIRA, E. M.; MEIRELES, J. R.; LOPES, M. A.; JUNQUEIRA, V. C.; GOMES-FILHO, I. S.; TRINDADE, S.; MACHADO-SANTELLI, G. M. Genotoxic effects of X-rays on keratinized mucosa cells during panoramic dental radiography. *Dentomaxillofac Radiol v. 37(7)*, p. 398-403. 2008.

CLASEN, N. F.; AUN, C. E. Radiografia Digital Direta: Análise dos principais sistemas e recursos. *Ver. Odontol. UNICID*, v.10, n. 2, p. 109-120, jul./dez. 1998.

COMMUNITIES, C. O. E. (2004). European guidelines on radiation protection in dental radiology. The safe use of radiographs in dental practice. from http://ec.europa.eu/energy/nuclear/radioprotection/publication/doc/136_en.pdf.

CORRÊA, N. S.; BASSAN, J. S.; DA CUNHA, C. J.; FERNÁNDEZ, R. R.; BACHETTINI, P. S.; GARCÍAS, G. L.; MARTINO-ROTH, M. G. Monitoramento da ação genotóxica em trabalhadores de sapatarias através do teste de micronúcleos. *Ciênc. saúde coletiva v.14, n.6*, p. 2251-2260. 2009.

DA SILVA, A. E.; RADOS, P. V.; DA SILVA LAUXEN, I.; GEDOZ, L.; VILLARINHO, E. A.; FONTANELLA, V. Nuclear changes in tongue epithelial cells following panoramic radiography. *Mutat Res v. 632(1-2)*, p. 121-125. 2007.

DIAS, B. L. N; OLIVEIRA, D. F.; ANJOS, M. J. A utilização e a relevância multidisciplinar da fluorescência de raios X. *Revista Brasileira de Ensino de Física v. 39, n. 4*, e4308. 2017.

EISBERG, R.; RESNIK, R. Física Quântica: Átomos, Moléculas, Sólidos, Núcleos e Partículas (Campus, Rio de Janeiro, 1988), 7ª ed.

EL-ASHIRY, E. A.; ABO-HAGER, E. A.; GAWISH, A. S.. Genotoxic effects of dental panoramic radiograph in children. *J Clin Pediatr Dent v. 35(1)*, p. 69-74. 2010.

FARMAN, A. G. ALARA still applies. *Oral Surg Oral Med Oral Pathol Oral Radiol Endod v. 100(4)*, 395-397. 2005.

FREITAS, A.; ROSA, J. E.; Souza, I. F. Radiologia Odontológica. 6. ed. São Paulo: Artes Médicas Ltda, 2004. 833p.

HOFFMANN, H.; SPEIT, G. Assessment of DNA damage in peripheral blood of heavy smokers with the comet assay and the micronucleus test. *Mutat Res v. 581(1-2)*, p. 105-114. 2005.

ISHIKAWA, H.; MIYATSU, Y.; KURIHARA, K.; YOKOYAMA, K. Gene-environmental interactions between alcohol-drinking behavior and ALDH2 and CYP2E1 polymorphisms and their impact on micronuclei frequency in human lymphocytes. *Mutat Res* v. 594(1-2), p.1-9. 2006.

KARAHALIL, B.; KARAKAYA, A. E.; BURGAZ, S. The micronucleus assay in exfoliated buccal cells: application to occupational exposure to polycyclic aromatic hydrocarbons. *Mutat Res* 442(1): 29-35. 1999.

LORENZONI, D. C.; CUZZUOL FRACALOSSO, A. C.; CARLIN, V.; ARAKI RIBEIRO, D.; SANT' ANNA, E. F. Cytogenetic biomonitoring in children submitting to a complete set of radiographs for orthodontic planning. *Angle Orthod* v. 82(4), p. 585-590. 2012.

MAFFEI, F.; ANGELINI, S.; FORTI, G. C.; LODI, V.; VIOLANTE, F. S.; MATTIOLI, S.; HRELIA, P. Micronuclei frequencies in hospital workers occupationally exposed to low levels of ionizing radiation: influence of smoking status and other factors. *Mutagenesis* v. 17(5), p. 405-409. 2002.

MAH, J.; HATCHER, D. Three-dimensional craniofacial imaging." *Am J Orthod Dentofacial Orthop* v. 126(3), p. 308-309. 2004.

MARTINS, K. F.; FILHO, J. B. Determinação da frequência de micronúcleos e outras alterações nucleares em células da mucosa bucal de indivíduos não-fumantes e fumantes. *Rev. Fac. Ciênc. Méd. Sorocaba* v. 5, p. 43-53. 2003.

MENDES, C. F.; FILHO, G. G.; FURONI, R. M.; MIRANDA, L. V. V.; FILHO, J. B.; SAMPAIO, L. F. N. Micronúcleos em células do colo uterino em mulheres HIV+ segundo sua condição de imunidade. *Rev Bras Ginecol Obstet.* v. 33(10), p. 305-309. 2011.

MILLER, M. L.; ANDRINGA, A.; DIXON, K.; CARTY, M. P. Insights into UV-induced apoptosis: ultrastructure, trichrome stain and spectral imaging. *Micron* v. 33(2);, p. 157-166. 2002.

ODAGIRI, Y.; UCHIDA, H. Influence of serum micronutrients on the incidence of kinetochore-positive or -negative micronuclei in human peripheral blood lymphocytes. *Mutat Res* v. 415(1-2), p. 35-45. 1998.

OKUNO, E. Efeitos biológicos das radiações ionizantes: acidente radiológico de Goiânia. *Estud. av. São Paulo*, v. 27, n. 77. 2013.

PANELLA, J. *Radiologia Odontológica e Imaginologia*. Rio de Janeiro: Guanabara Koogan, 2006, Cap. 10, p. 135-144.

PASLER, F. A.; VISSER, H. *Radiologia Odontológica: procedimentos ilustrados*. Porto Alegre: Artmed, 2005, Cap. 1, p. 1- 28.

POPOVA, L.; KISHKILOVA, D.; HADJIDEKOVA, V. B.; HRISTOVA, R. P.; ATANASOVA, P.; HADJIDEKOVA, V. V.; ZIYA, D.; HADJIDEKOV, V. G. MICRONUCLEUS test in buccal epithelium cells from patients subjected to panoramic radiography. *Dentomaxillofac Radiol* v. 36(3), p. 168-171. 2007.

RAJAH, T. T.; AHUJA, Y. R. In vivo genotoxicity of alcohol consumption and lead exposure in printing press workers. *Alcohol* v. 13(1), p. 65-68. 1996.

RIBEIRO, D. A.; DE OLIVEIRA, G.; DE CASTRO, G.; ANGELIERI, F. Cytogenetic biomonitoring in patients exposed to dental X-rays: comparison between adults and children. *Dentomaxillofac Radiol* v. 37(7), p. 404-407. 2008.

RIBEIRO, D. A.; SANNOMIYA, E. K.; POZZI, R.; MIRANDA, S. R.; ANGELIERI, F. Cellular death but not genetic damage in oral mucosa cells after exposure to digital lateral radiography. *Clin Oral Investig* v. 15(3), p. 357-360. 2011.

RIBEIRO-ROTTA, R. F. Técnicas tomográficas aplicadas à ortodontia: a evolução do diagnóstico por imagens. *Dental Press Ortodon Ortop Facial*, Maringá, v. 9, n.5, p. 102-156. 2004.

RODRIGUES, M.; ALARCON, O.; CARRARO, E.; ROCHA, J.; CAPELOZZA, A. Tomografia computadorizada por feixe cônico: formação da imagem, indicações e critérios para prescrição." *Odontologia Clinica-Científica* v. 9 (2), p. 115-118. 2010.

ROS, R. A. Metodologia de Controle de Qualidade de Equipamentos de Raios X (Nível Diagnóstico) Utilizados em Calibração de Instrumentos. Dissertação de Mestrado, São Paulo: Ipen, 2000.

SHEIKH, S.; PALLAGATTI, S.; GREWAL, H.; KALUCHA, A.; KAUR, H. Genotoxicity of digital panoramic radiography on oral epithelial tissues. *Quintessence Int* v. 43(8), p. 719-725. 2012.

THOMAS, P.; RAMANI, P.; PREMKUMAR, P.; NATESAN, A.; SHERLIN, H. J.; CHANDRASEKAR, T. Micronuclei and other nuclear anomalies in buccal mucosa following exposure to X-ray radiation. *Anal Quant Cytol Histol* v. 34(3), p. 161-169. 2012.

TOLBERT, P. E.; SHY, C. M.; ALLEN, J. W. Micronuclei and other nuclear anomalies in buccal smears: methods development. *Mutat Res* v. 271(1), p. 69-77. 1992.

TORRES-BUGARIN, O.; VENTURA-AGUILAR, A.; ZAMORA-PEREZ, A.; GOMEZ-MEDA, B. C.; RAMOS-IBARRA, M. L.; MORGAN-VILLELA, G.; GUTIERREZ-FRANCO, A.; ZUNIGA-GONZALEZ, G. Evaluation of cisplatin + 5-FU, carboplatin + 5-FU, and ifosfamide + epirubicine regimens using the micronuclei test and nuclear abnormalities in the buccal mucosa. *Mutat Res* v. 539(1-2), p. 177-186. 2003.

VELUDO, P. C. Efeitos da radiação X e níveis de exposição em exames imagiológicos: inquéritos a clínicos gerais. 2011. 65 f. Dissertação (Mestrado em Saúde Pública) - Curso de Faculdade de Medicina da Universidade de Coimbra, Universidade de Coimbra, Coimbra, 2011.

VERA, G. V.; ALEKSANDRA, F.; DRAGAN, K.; ANDRIJA, H. Assessment of genome damage in occupational exposure to ionising radiation and ultrasound. *Mutat Res* v. 395(2-3), p. 101-105. 1997.

VITRAL, R.W.F. O que há de novo na Odontologia — Documentação ortodôntica: novos aspectos de uma antiga preocupação. *Dental Press J Orthod*, v. 16(4), p. 15-8. 2011.

YOON, A. J.; SHEN, J.; WU, H. C.; ANGELOPOULOS, C.; SINGER, S. R.; CHEN, R.; SANTELLA R. M. Expression of activated checkpoint kinase 2 and histone 2AX in exfoliative oral cells after exposure to ionizing radiation. *Radiat Res* v. 171(6):, p. 771-775. 2009.